

CITOLOGÍA

LABORATORIO CLINICO PATOLÓGICO VETERINARIO



MasterVet Lab



SOLICITUD: 1921

KIRA RODRIGUEZ (CANINO - MESTIZO)

VETERINARIA:	6 Huellitas	EDAD:		FECHA DE RECEPCION:	15/11/2024
MEDICO VETERINARIO:	Claudia V.	H.C	36218	FECHA DE EMISION:	18/11/2024

I. HISTORIA CLÍNICA

Presencia de masa en lomo, altura de la T13, subdérmico.

II. DESCRIPCIÓN MORFOLÓGICA CITOLÓGICA

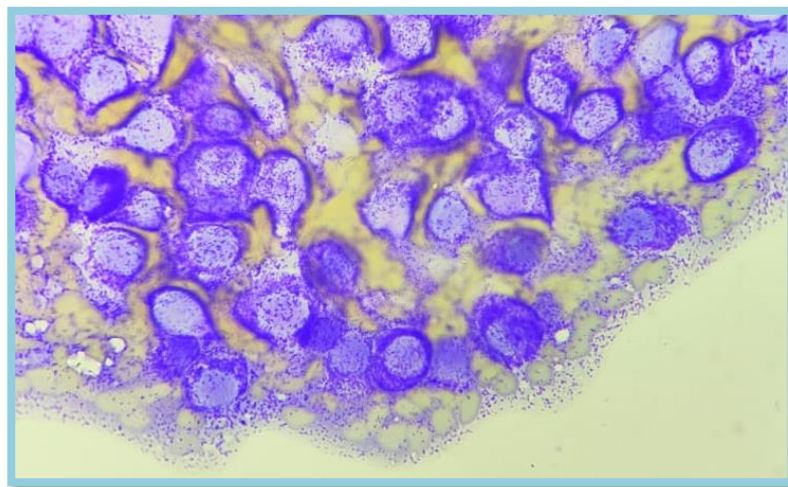
La muestra descansa en un fondo hemorrágico y granular. Se observa una abundante cantidad de células redondas que tienen un citoplasma lleno de gránulos metacromáticos compatibles con mastocitos atípicos. No se observan mitosis ni microorganismos patógenos en la muestra remitida.


III. DIAGNOSTICO CITOLÓGICO

CUADRO COMPATIBLE CON NEOPLASIA DE CÉLULAS REDONDAS ATÍPICAS: MASTOCITOMA.

IV. COMENTARIO

Citología positiva a malignidad, se sugiere revisión de linfonodos regionales, radiografía de tórax y estudio histopatológico de la masa. El tratamiento queda a criterio total del medico tratante.




Carlos R. Espejo T.
MÉDICO VETERINARIO
C.M.V.P. 12909