



TOTO MELGAN (CANINO - MESTIZO)

Solicitud: 40818

Veterinaria: 6 Huellitas

Edad: 11 años

Fecha de Recepción: 18/11/2024

Médico: Claudia V.

Código: 36463

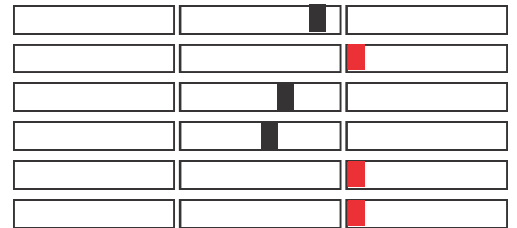
Fecha de Emisión: 18/11/2024

RESULTADOS

Parámetro	Resultados	Valores Referenciales
-----------	------------	-----------------------

SERIE ROJA

Hematocrito	51.0	37-54 %
Hemoglobina	18.7	12-18 g/dL
Eritrocitos	7,300,000	5,500,000-8,500,000 /uL
VCM	69.9	60-77 fL
HCM	25.6	19-24 pg
CHCM	36.7	29-36 g/dL

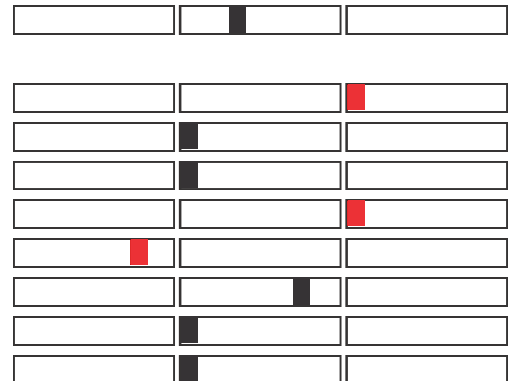


SERIE BLANCA

Leucocitos	8,870	6,000-15,000 /uL
------------	-------	------------------

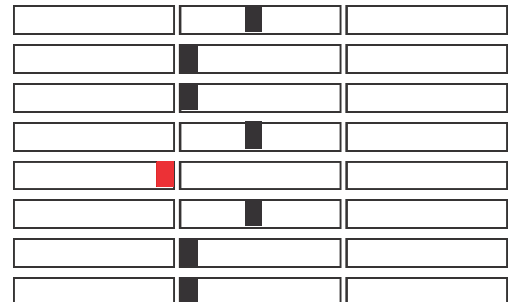
VALOR RELATIVO %

Neutrófilos %	81	60-77 %
Metamielocitos %	0	0-3 %
Abastoados %	0	0-3 %
Segmentados %	81	60-77 %
Linfocitos %	9	12-30 %
Monocitos %	8	3-10 %
Eosinófilos %	2	2-10 %
Basófilos %	0	0-1 %



VALOR ABSOLUTO

Neutrófilos	7,185	3,200-11,550 /uL
Metamielocitos	0	0-450 /uL
Abastoados	0	0-450 /uL
Segmentados	7,185	3,200-11,550 /uL
Linfocitos	798	800-4,500 /uL
Monocitos	710	180-1,500 /uL
Eosinófilos	177	120-1,500 /uL
Basófilos	0	0-90 /uL




SERIE PLAQUETARIA

Plaquetas	376,000	185,000-500,000 /uL
MPV	11.6	5-15 fL



SOLIDOS PLASMÁTICOS

Solidos plasmáticos	8.5	5.2-8.2 g/dL
---------------------	-----	--------------





TOTO MELGAN (CANINO - MESTIZO)

Solicitud: 40818

Veterinaria: 6 Huellitas

Edad: 11 años

Fecha de Recepción: 18/11/2024

Médico: Claudia V.

Código: 36463

Fecha de Emisión: 18/11/2024

Hallazgos morfológicos en el frotis sanguíneo

Eritrocitos

Hipocromía	-
Anisocitosis	-
Microcitosis	-
Macrocitosis	-
Policromasia	-
Cuerpos de Heinz	-
Hematíes Nucleados	-
Cuerpos de Howell - Jolly	-
Punteado Basófilo	-
Eritroaglutinación	-
Pila de monedas (rouleaux)	-
Anillos de Cabot	-
Poiquilocitosis	-
Equinocitos	-
Acantocito	-
Queratocito	-
Esquistocito	-
Eliptocito	-
Esferocito	-
Excentrocito	-
Estomatocito	-
Drepanocito	-
Codocito	-
Dacriocito	-

Leucocitos

Basofilia citoplasmática	-
Vacuolización citoplasmática	-
Cuerpos de Dohle	-
Granulación tóxica	-
Gigantismo celular	-
Núcleos en anillo	-
Linfocitos reactivos	-

Plaquetas

Plaquetas activadas	1+
Agregación plaquetaria	-
Macroplaquetas	1+
Plaquetas gigantes	-
Satelitismo plaquetario	-


Carlos R. Espejo T.
MÉDICO VETERINARIO
C.M.V.P. 12909