

FROTIS DE HEMOPARÁSITOS

LABORATORIO CLINICO PATOLÓGICO VETERINARIO



MasterVet Lab



SOLICITUD: 40831

NEGRA GUEVARA (CANINO - ROTTWEILER)

VETERINARIA:	6 Huellitas	EDAD:	9 años	FECHA DE RECEPCION:	05/12/2024
MEDICO VETERINARIO:	Cesar Mendoza	H.C	38103	FECHA DE EMISION:	05/12/2024

I. HISTORIA CLÍNICA

Se recibe una muestra de sangre con EDTA, se realiza dos frotis sanguíneos de capa flogística.

II. DESCRIPCIÓN MORFOLÓGICA CITOLÓGICA

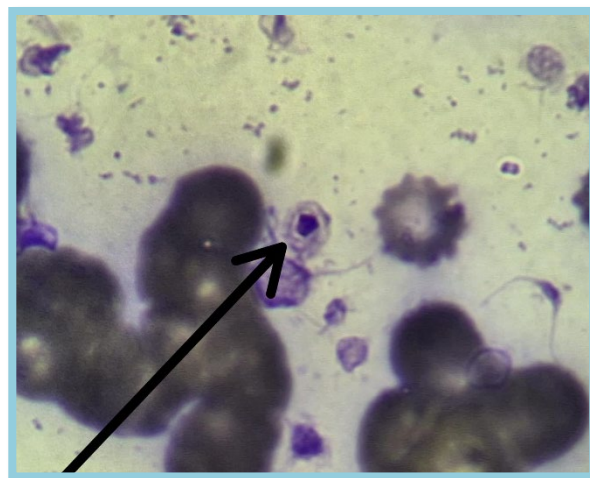
Se observan microorganismos pequeños, redondos y basófilos ubicados dentro de las plaquetas (intraplaquetario). No se observan mitosis ni células neoplásicas en la muestra remitida.


III. DIAGNOSTICO CITOLÓGICO

Frotis sanguíneo sugerente a *Anaplasma spp.*

IV. COMENTARIO

- Dada la baja especificidad de la técnica (El frotis de hemopatógenos tiene una sensibilidad y especificidad menor al 10%), se sugiere correlacionar con la historia clínica, signología y exámenes hematológicos del paciente para evitar un posible remanente plaquetario.
- Se sugiere realizar pruebas de inmunoensayo: **inmuncromatografía (ANIGEN), Elisa (4DX IDEXX), y/o PCR en tiempo real.** para corroborar el diagnóstico del cuerpo de inclusión y para descartar otros posibles hemopatógenos (*Ehrlichia spp*, *babesia spp*, etc). El tratamiento queda a criterio total del médico tratante.




Carlos R. Espejo T.
MÉDICO VETERINARIO
C.M.V.P. 12909