

HEMOGRAMA MANUAL



MasterVet Lab

MOSSI VALENZUELA (CANINO - MESTIZO)

Solicitud: 40832

Veterinaria: 6 Huellitas Edad: 10 años

Fecha de Recepción: 05/12/2024

Médico: César Mendoza Código: 38125

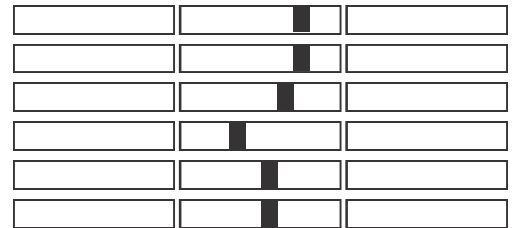
Fecha de Emisión: 05/12/2024

RESULTADOS

Parámetro Resultados Valores Referenciales

SERIE ROJA

Hematocrito	49.0	37-54 %
Hemoglobina	16.2	12-18 g/dL
Eritrocitos	7,400,000	5,500,000-8,500,000 /uL
VCM	66.2	60-77 fL
HCM	21.9	19-24 pg
CHCM	33.1	29-36 g/dL

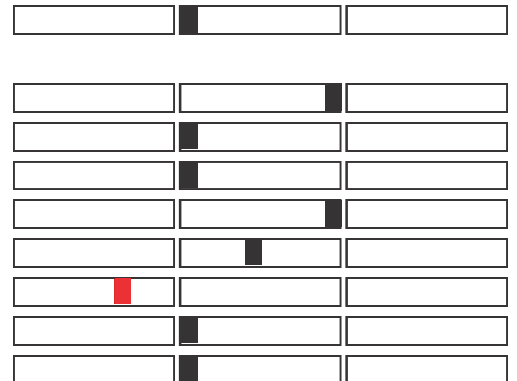


SERIE BLANCA

Leucocitos 6,500 6,000-15,000 /uL

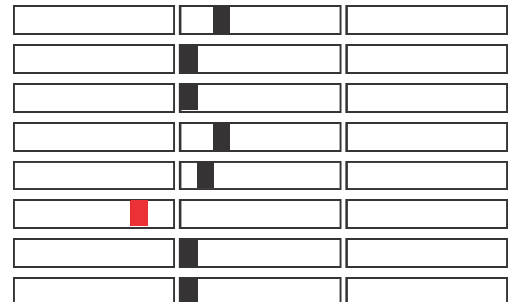
VALOR RELATIVO %

Neutrófilos %	76	60-77 %
Metamielocitos %	0	0-3 %
Abastionados %	0	0-3 %
Segmentados %	76	60-77 %
Linfocitos %	20	12-30 %
Monocitos %	2	3-10 %
Eosinófilos %	2	2-10 %
Basófilos %	0	0-1 %



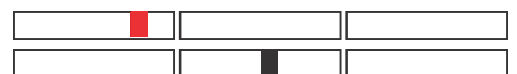VALOR ABSOLUTO

Neutrófilos	4,940	3,200-11,550 /uL
Metamielocitos	0	0-450 /uL
Abastionados	0	0-450 /uL
Segmentados	4,940	3,200-11,550 /uL
Linfocitos	1,300	800-4,500 /uL
Monocitos	130	180-1,500 /uL
Eosinófilos	130	120-1,500 /uL
Basófilos	0	0-90 /uL




SERIE PLAQUETARIA

Plaquetas	130,000	185,000-500,000 /uL
MPV	10.8	5-15 fL



SOLIDOS PLASMÁTICOS

Solidos plasmáticos 8.2 5.2-8.2 g/dL





MOSSI VALENZUELA (CANINO - MESTIZO)

Solicitud: 40832

Veterinaria: 6 Huellitas

Edad: 10 años

Fecha de Recepción: 05/12/2024

Médico: César Mendoza

Código: 38125

Fecha de Emisión: 05/12/2024

Hallazgos morfológicos en el frotís sanguíneo

Eritrocitos

Hipocromía	-
Anisocitosis	-
Microcitosis	-
Macrocitosis	-
Policromasia	-
Cuerpos de Heinz	-
Hematíes Nucleados	-
Cuerpos de Howell - Jolly	-
Punteado Basófilo	-
Eritroaglutinación	-
Pila de monedas (rouleaux)	-
Anillos de Cabot	-
Poiquilocitosis	-
Equinocitos	-
Acantocito	-
Queratocito	-
Esquistocito	-
Eliptocito	-
Esferocito	-
Excentrocito	-
Estomatocito	-
Drepanocito	-
Codocito	-
Dacriocito	-

Leucocitos

Basofilia citoplasmática	-
Vacuolización citoplasmática	-
Cuerpos de Dohle	-
Granulación tóxica	-
Gigantismo celular	-
Núcleos en anillo	-
Linfocitos reactivos	-

Plaquetas

Plaquetas activadas	3+
Agregación plaquetaria	3+
Macroplaquetas	-
Plaquetas gigantes	-
Satelitismo plaquetario	-


Carlos R. Espejo T.
MÉDICO VETERINARIO
C.M.V.P. 12909