

# HEMOGRAMA MANUAL



**MasterVet Lab**

NEGRA PISCOYA (CANINO - MESTIZO)

Solicitud: 40837

Veterinaria: 6 Huellitas

Edad: 3 años

Fecha de Recepción: 07/12/2024

Médico: Claudia V.

Código: 38285

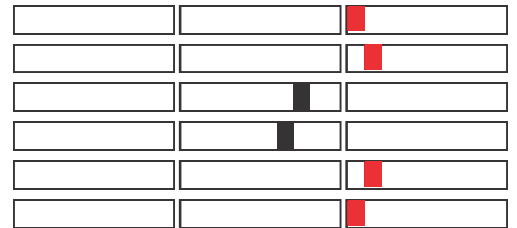
Fecha de Emisión: 07/12/2024

## RESULTADOS

### Parámetro Resultados Valores Referenciales

#### SERIE ROJA

Hematocrito	55.0	37-54 %
Hemoglobina	20.6	12-18 g/dL
Eritrocitos	7,700,000	5,500,000-8,500,000 /uL
VCM	71.4	60-77 fL
HCM	26.8	19-24 pg
CHCM	37.5	29-36 g/dL

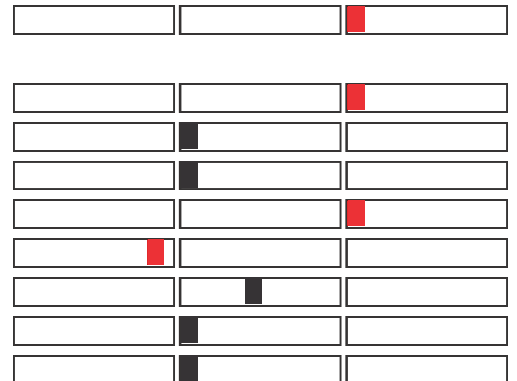


#### SERIE BLANCA

Leucocitos 15,410 6,000-15,000 /uL

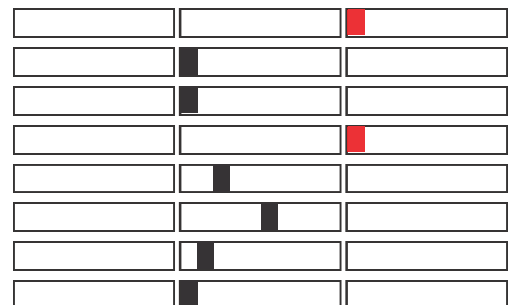
#### VALOR RELATIVO %

Neutrófilos %	82	60-77 %
Metamielocitos %	0	0-3 %
Abastionados %	0	0-3 %
Segmentados %	82	60-77 %
Linfocitos %	10	12-30 %
Monocitos %	6	3-10 %
Eosinófilos %	2	2-10 %
Basófilos %	0	0-1 %



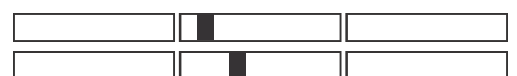#### VALOR ABSOLUTO

Neutrófilos	12,636	3,200-11,550 /uL
Metamielocitos	0	0-450 /uL
Abastionados	0	0-450 /uL
Segmentados	12,636	3,200-11,550 /uL
Linfocitos	1,541	800-4,500 /uL
Monocitos	925	180-1,500 /uL
Eosinófilos	308	120-1,500 /uL
Basófilos	0	0-90 /uL




#### SERIE PLAQUETARIA

Plaquetas	240,000	185,000-500,000 /uL
MPV	8.7	5-15 fL



#### SOLIDOS PLASMÁTICOS

Solidos plasmáticos 7.5 5.2-8.2 g/dL





NEGRA PISCOYA (CANINO - MESTIZO)

Solicitud: 40837

Veterinaria: 6 Huellitas

Edad: 3 años

Fecha de Recepción: 07/12/2024

Médico: Claudia V.

Código: 38285

Fecha de Emisión: 07/12/2024

### Hallazgos morfológicos en el frotis sanguíneo

#### Eritrocitos

Hipocromía	-
Anisocitosis	-
Microcitosis	-
Macrocitosis	-
Policromasia	-
Cuerpos de Heinz	-
Hematíes Nucleados	-
Cuerpos de Howell - Jolly	-
Punteado Basófilo	-
Eritroaglutinación	-
Pila de monedas (rouleaux)	-
Anillos de Cabot	-
Poiquilocitosis	-
Equinocitos	-
Acantocito	-
Queratocito	-
Esquistocito	-
Eliptocito	-
Esferocito	-
Excentrocito	-
Estomatocito	-
Drepanocito	-
Codocito	-
Dacriocito	-

#### Leucocitos

Basofilia citoplasmática	-
Vacuolización citoplasmática	-
Cuerpos de Dohle	-
Granulación tóxica	-
Gigantismo celular	-
Núcleos en anillo	-
Linfocitos reactivos	-

#### Plaquetas

Plaquetas activadas	-
Agregación plaquetaria	-
Macroplaquetas	-
Plaquetas gigantes	-
Satelitismo plaquetario	-

  
Carlos R. Espejo T.  
MÉDICO VETERINARIO  
C.M.V.P. 12909