

# HEMOGRAMA MANUAL



MasterVet Lab

OSITA MIRANDA (CANINO - MESTIZO)

Solicitud: 41292

Veterinaria: 6 Huellitas

Edad: 10 meses

Fecha de Recepción: 13/11/2024

Médico: César Mendoza

Código: 35945

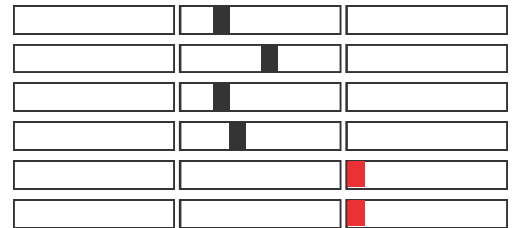
Fecha de Emisión: 13/11/2024

## RESULTADOS

### Parámetro Resultados Valores Referenciales

#### SERIE ROJA

Hematocrito	42.0	37-54 %
Hemoglobina	15.3	12-18 g/dL
Eritrocitos	6,300,000	5,500,000-8,500,000 /uL
VCM	66.7	60-77 fL
HCM	24.3	19-24 pg
CHCM	36.4	29-36 g/dL

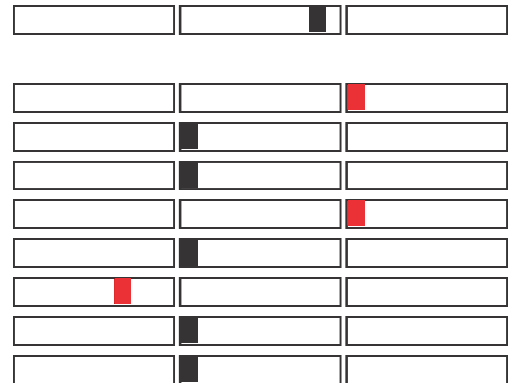


#### SERIE BLANCA

Leucocitos 13,320 6,000-15,000 /uL

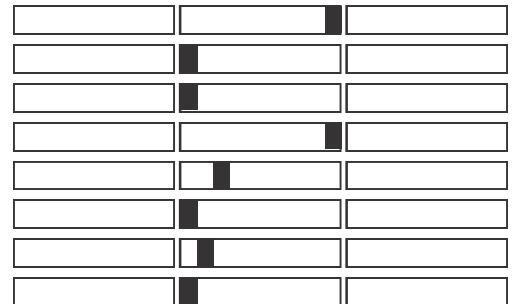#### VALOR RELATIVO %

Neutrófilos %	83	60-77 %
Metamielocitos %	0	0-3 %
Abastondados %	0	0-3 %
Segmentados %	83	60-77 %
Linfocitos %	13	12-30 %
Monocitos %	2	3-10 %
Eosinófilos %	2	2-10 %
Basófilos %	0	0-1 %



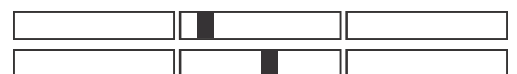#### VALOR ABSOLUTO

Neutrófilos	11,056	3,200-11,550 /uL
Metamielocitos	0	0-450 /uL
Abastondados	0	0-450 /uL
Segmentados	11,056	3,200-11,550 /uL
Linfocitos	1,732	800-4,500 /uL
Monocitos	266	180-1,500 /uL
Eosinófilos	266	120-1,500 /uL
Basófilos	0	0-90 /uL



#### SERIE PLAQUETARIA

Plaquetas	240,000	185,000-500,000 /uL
MPV	10.6	5-15 fL



#### SOLIDOS PLASMÁTICOS

Solidos plasmáticos 6.7 5.2-8.2 g/dL



OSITA MIRANDA (CANINO - MESTIZO)

Solicitud: 41292

**Veterinaria:** 6 Huellitas

**Edad:** 10 meses

**Fecha de Recepción:** 13/11/2024

**Médico:** César Mendoza

**Código:** 35945

**Fecha de Emisión:** 13/11/2024

## Hallazgos morfológicos en el frotis sanguíneo

### Eritrocitos

Hipocromía	-
Anisocitosis	-
Microcitosis	-
Macrocitosis	-
Policromasia	-
Cuerpos de Heinz	-
Hematíes Nucleados	-
Cuerpos de Howell - Jolly	-
Punteado Basófilo	-
Eritroaglutinación	-
Pila de monedas (rouleaux)	-
Anillos de Cabot	-
Poiquilocitosis	-
Equinocitos	-
Acantocito	-
Queratocito	-
Esquistocito	-
Eliptocito	-
Esferocito	-
Excentrocito	-
Estomatocito	-
Drepanocito	-
Codocito	-
Dacriocito	-

### Leucocitos

Basofilia citoplasmática	-
Vacuolización citoplasmática	-
Cuerpos de Dohle	-
Granulación tóxica	-
Gigantismo celular	-
Núcleos en anillo	-
Linfocitos reactivos	-

### Plaquetas

Plaquetas activadas	-
Agregación plaquetaria	-
Macroplaquetas	-
Plaquetas gigantes	-
Satelitismo plaquetario	-

  
Carlos R. Espejo T.  
MÉDICO VETERINARIO  
C.M.V.P. 12909