

# HEMOGRAMA MANUAL



**MasterVet Lab** 

TOY MIRANDA (CANINO - POODLE)

Solicitud: 46807

Veterinaria: 6 Huellitas

Edad:

Fecha de Recepción: 14/12/2024

Médico: Claudia Valdivia

Código: 39028

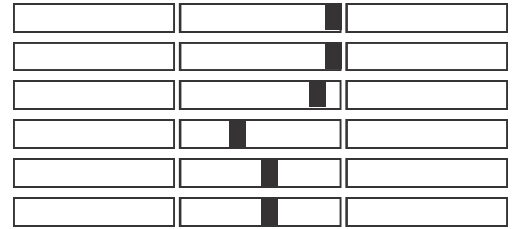
Fecha de Emisión: 14/12/2024

## RESULTADOS

### Parámetro Resultados Valores Referenciales

#### SERIE ROJA

Hematocrito	53.0	37-54 %
Hemoglobina	17.5	12-18 g/dL
Eritrocitos	8,000,000	5,500,000-8,500,000 /uL
VCM	66.3	60-77 fL
HCM	21.9	19-24 pg
CHCM	33.0	29-36 g/dL

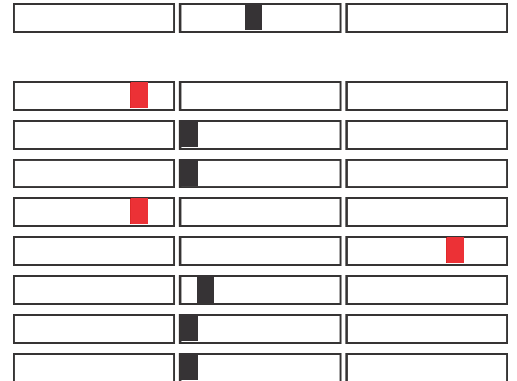


#### SERIE BLANCA

Leucocitos 10,050 6,000-15,000 /uL

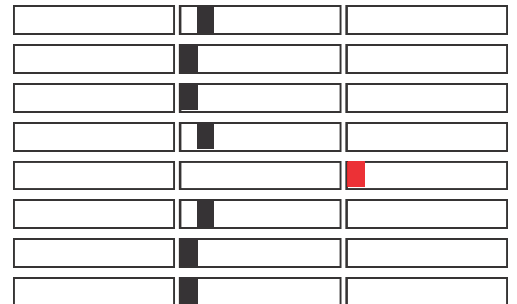
#### VALOR RELATIVO %

Neutrófilos %	46	60-77 %
Metamielocitos %	0	0-3 %
Abastionados %	0	0-3 %
Segmentados %	46	60-77 %
Linfocitos %	48	12-30 %
Monocitos %	4	3-10 %
Eosinófilos %	2	2-10 %
Basófilos %	0	0-1 %



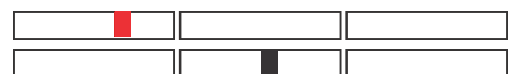#### VALOR ABSOLUTO

Neutrófilos	4,623	3,200-11,550 /uL
Metamielocitos	0	0-450 /uL
Abastionados	0	0-450 /uL
Segmentados	4,623	3,200-11,550 /uL
Linfocitos	4,824	800-4,500 /uL
Monocitos	402	180-1,500 /uL
Eosinófilos	201	120-1,500 /uL
Basófilos	0	0-90 /uL



#### SERIE PLAQUETARIA

Plaquetas	129,000	185,000-500,000 /uL
MPV	10.4	5-15 fL



#### SOLIDOS PLASMÁTICOS

Solidos plasmáticos 7.2 5.2-8.2 g/dL





TOY MIRANDA (CANINO - POODLE)

Solicitud: 46807

Veterinaria: 6 Huellitas

Edad:

Fecha de Recepción: 14/12/2024

Médico: Claudia Valdivia

Código: 39028

Fecha de Emisión: 14/12/2024

### Hallazgos morfológicos en el frotis sanguíneo

#### Eritrocitos

Hipocromía	-
Anisocitosis	-
Microcitosis	-
Macrocitosis	-
Policromasia	-
Cuerpos de Heinz	-
Hematíes Nucleados	-
Cuerpos de Howell - Jolly	-
Punteado Basófilo	-
Eritroaglutinación	-
Pila de monedas (rouleaux)	-
Anillos de Cabot	-
Poiquilocitosis	-
Equinocitos	-
Acantocito	-
Queratocito	-
Esquistocito	-
Eliptocito	-
Esferocito	-
Excentrocito	-
Estomatocito	-
Drepanocito	-
Codocito	-
Dacriocito	-

#### Leucocitos

Basofilia citoplasmática	-
Vacuolización citoplasmática	-
Cuerpos de Dohle	-
Granulación tóxica	-
Gigantismo celular	-
Núcleos en anillo	-
Linfocitos reactivos	-

#### Plaquetas

Plaquetas activadas	-
Agregación plaquetaria	-
Macroplaquetas	-
Plaquetas gigantes	-
Satelitismo plaquetario	-

  
Carlos R. Espejo T.  
MÉDICO VETERINARIO  
C.M.V.P. 12909