

# HEMOGRAMA MANUAL

OSITA MIRANDA (CANINO - POODLE)

Solicitud: 46808

Veterinaria: 6 Huellitas

Edad:

Fecha de Recepción: 14/12/2024

Médico: Claudia Valdivia

Código: 39027

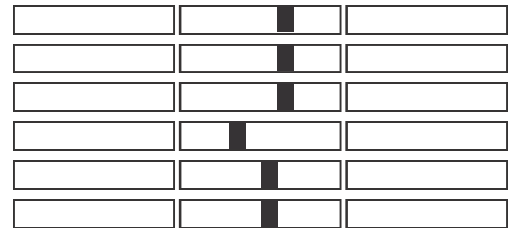
Fecha de Emisión: 14/12/2024

## RESULTADOS

Parámetro	Resultados	Valores Referenciales	
-----------	------------	-----------------------	--

### SERIE ROJA

Hematocrito	48.0	37-54 %
Hemoglobina	15.8	12-18 g/dL
Eritrocitos	7,300,000	5,500,000-8,500,000 /uL
VCM	65.8	60-77 fL
HCM	21.6	19-24 pg
CHCM	32.9	29-36 g/dL



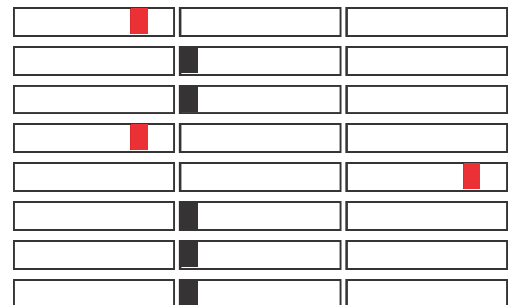
### SERIE BLANCA

Leucocitos	16,100	6,000-15,000 /uL
------------	--------	------------------



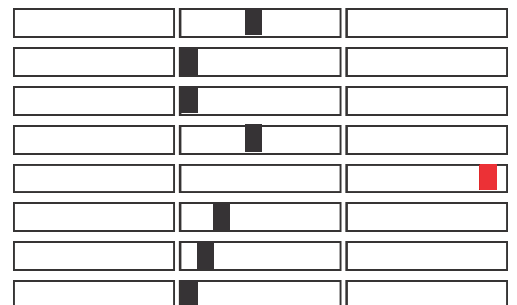
### VALOR RELATIVO %

Neutrófilos %	43	60-77 %
Metamielocitos %	0	0-3 %
Abastionados %	0	0-3 %
Segmentados %	43	60-77 %
Linfocitos %	52	12-30 %
Monocitos %	3	3-10 %
Eosinófilos %	2	2-10 %
Basófilos %	0	0-1 %



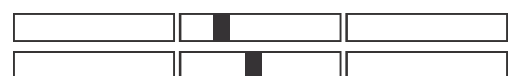### VALOR ABSOLUTO

Neutrófilos	6,923	3,200-11,550 /uL
Metamielocitos	0	0-450 /uL
Abastionados	0	0-450 /uL
Segmentados	6,923	3,200-11,550 /uL
Linfocitos	8,372	800-4,500 /uL
Monocitos	483	180-1,500 /uL
Eosinófilos	322	120-1,500 /uL
Basófilos	0	0-90 /uL



### SERIE PLAQUETARIA

Plaquetas	264,000	185,000-500,000 /uL
MPV	9.3	5-15 fL



### SOLIDOS PLASMÁTICOS

Solidos plasmáticos	6.7	5.2-8.2 g/dL
---------------------	-----	--------------



OSITA MIRANDA (CANINO - POODLE)

Solicitud: 46808

**Veterinaria:** 6 Huellitas

**Edad:**

**Fecha de Recepción:** 14/12/2024

**Médico:** Claudia Valdivia

**Código:** 39027

**Fecha de Emisión:** 14/12/2024

## Hallazgos morfológicos en el frotis sanguíneo

### Eritrocitos

Hipocromía	-
Anisocitosis	-
Microcitosis	-
Macrocitosis	-
Policromasia	-
Cuerpos de Heinz	-
Hematíes Nucleados	-
Cuerpos de Howell - Jolly	-
Punteado Basófilo	-
Eritroaglutinación	-
Pila de monedas (rouleaux)	-
Anillos de Cabot	-
Poiquilocitosis	-
Equinocitos	-
Acantocito	-
Queratocito	-
Esquistocito	-
Eliptocito	-
Esferocito	-
Excentrocito	-
Estomatocito	-
Drepanocito	-
Codocito	-
Dacriocito	-

### Leucocitos

Basofilia citoplasmática	-
Vacuolización citoplasmática	-
Cuerpos de Dohle	-
Granulación tóxica	-
Gigantismo celular	-
Núcleos en anillo	-
Linfocitos reactivos	-

### Plaquetas

Plaquetas activadas	-
Agregación plaquetaria	-
Macroplaquetas	-
Plaquetas gigantes	-
Satelitismo plaquetario	-

  
Carlos R. Espejo T.  
MÉDICO VETERINARIO  
C.M.V.P. 12909