

# FROTIS DE HEMOPARÁSITOS

LABORATORIO CLINICO PATOLÓGICO VETERINARIO



MasterVet Lab



SOLICITUD: 46812

## BAILEY JIMENEZ (CANINO- LABRADOR)

VETERINARIA:	6 Huellitas	EDAD:	1 año 6 meses	FECHA DE RECEPCION:	21/12/2024
MEDICO VETERINARIO:	Claudia V.	H.C	39585	FECHA DE EMISION:	21/12/2024

### I. HISTORIA CLÍNICA

Se recibe una muestra de sangre con EDTA, se realiza dos frotis sanguíneos de capa flogística.

### II. DESCRIPCIÓN MORFOLÓGICA CITOLÓGICA

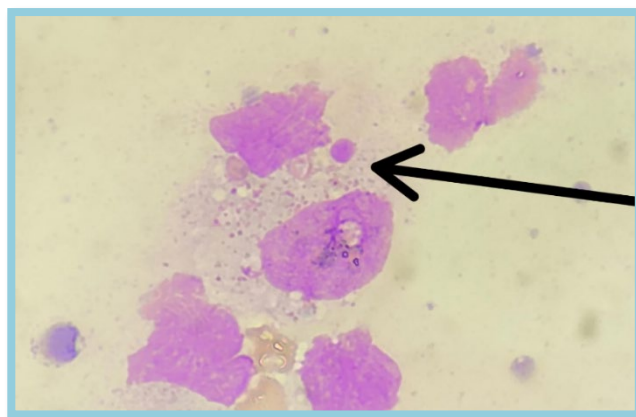
Se observan microorganismos pequeños, redondos y basófilos ubicados en el citoplasma de células mononucleares (monocitos). No se observan mitosis ni células neoplásicas en la muestra remitida.


### III. DIAGNOSTICO CITOLÓGICO

Frotis sanguíneo positivo a *Ehrlichia spp.*

### IV. COMENTARIO

Se sugiere complementar estudio con pruebas de inmunoensayo (inmunocromatografía/Caniv 4 Anigen, ELISA/ 4DX IDEXX, PCR en tiempo real) para descarte de otros hemoparásitos tomando en cuenta la sintomatología e historia clínica del paciente, también realizar hemogramas de control cada cuatro días. El tratamiento queda a criterio total del médico veterinario cargo del caso.



  
Carlos R. Espejo T.  
MÉDICO VETERINARIO  
C.M.V.P. 12909