

HEMOGRAMA MANUAL



MasterVet Lab 

AZUL VERA (CANINO - MESTIZO)

Solicitud: 46813

Veterinaria: 6 Huellitas

Edad: 4 años 6 meses

Fecha de Recepción: 23/12/2024

Médico: Claudia V.

Código: 39751

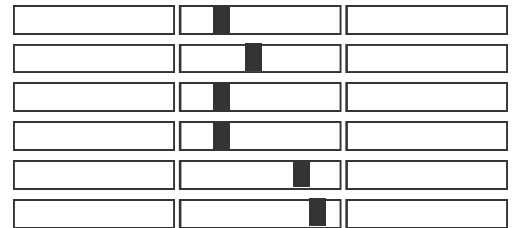
Fecha de Emisión: 23/12/2024

RESULTADOS

Parámetro Resultados Valores Referenciales

SERIE ROJA

Hematocrito	41.0	37-54 %
Hemoglobina	14.4	12-18 g/dL
Eritrocitos	6,300,000	5,500,000-8,500,000 /uL
VCM	65.1	60-77 fL
HCM	22.9	19-24 pg
CHCM	35.1	29-36 g/dL

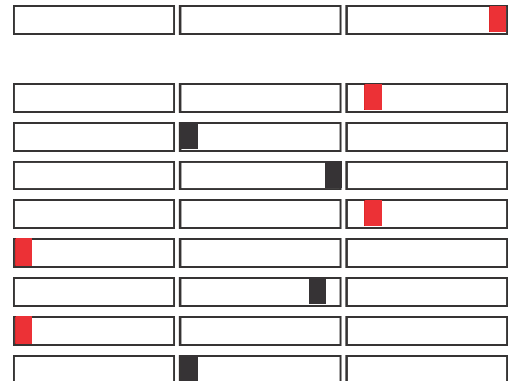


SERIE BLANCA

Leucocitos 33,900 6,000-15,000 /uL

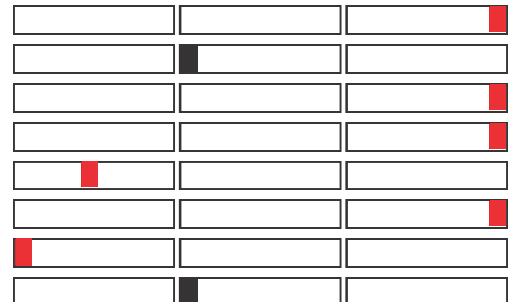VALOR RELATIVO %

Neutrófilos %	90	60-77 %
Metamielocitos %	0	0-3 %
Abastionados %	3	0-3 %
Segmentados %	87	60-77 %
Linfocitos %	1	12-30 %
Monocitos %	9	3-10 %
Eosinófilos %	0	2-10 %
Basófilos %	0	0-1 %



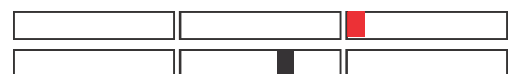VALOR ABSOLUTO

Neutrófilos	30,510	3,200-11,550 /uL
Metamielocitos	0	0-450 /uL
Abastionados	1,017	0-450 /uL
Segmentados	29,493	3,200-11,550 /uL
Linfocitos	339	800-4,500 /uL
Monocitos	3,051	180-1,500 /uL
Eosinófilos	0	120-1,500 /uL
Basófilos	0	0-90 /uL




SERIE PLAQUETARIA

Plaquetas	510,000	185,000-500,000 /uL
MPV	11.2	5-15 fL



SOLIDOS PLASMÁTICOS

Solidos plasmáticos 9.4 5.2-8.2 g/dL



AZUL VERA (CANINO - MESTIZO)

Solicitud: 46813

Veterinaria: 6 Huellitas

Edad: 4 años 6 meses

Fecha de Recepción: 23/12/2024

Médico: Claudia V.

Código: 39751

Fecha de Emisión: 23/12/2024

Hallazgos morfológicos en el frotis sanguíneo

Eritrocitos

Hipocromía	-
Anisocitosis	-
Microcitosis	-
Macrocitosis	-
Policromasia	-
Cuerpos de Heinz	-
Hematíes Nucleados	-
Cuerpos de Howell - Jolly	-
Punteado Basófilo	-
Eritroaglutinación	-
Pila de monedas (rouleaux)	-
Anillos de Cabot	-
Poiquilocitosis	-
Equinocitos	1+
Acantocito	-
Queratocito	-
Esquistocito	-
Eliptocito	-
Esferocito	-
Excentrocito	-
Estomatocito	-
Drepanocito	-
Codocito	-
Dacriocito	-

Leucocitos

Basofilia citoplasmática	-
Vacuolización citoplasmática	1+
Cuerpos de Dohle	-
Granulación tóxica	-
Gigantismo celular	-
Núcleos en anillo	-
Linfocitos reactivos	-

Plaquetas

Plaquetas activadas	3+
Agregación plaquetaria	-
Macroplaquetas	-
Plaquetas gigantes	-
Satelitismo plaquetario	-


Carlos R. Espejo T.
MÉDICO VETERINARIO
C.M.V.P. 12909